Лапароскопические реконструктивно-пластические операции при гидросальпинксах с применением интраоперационной лапароскопической эхографии у женщин с трубно-перитонеальным бесплодием

Асп. Г.В. НАНАГЮЛЯН, д.м.н., проф. А.К. ХАЧАТРЯН

Научный центр акушерства, гинекологии и перинатологии им. В.И. Кулакова, Москва

При гидросальпинксах в сочетании с выраженными спайками и с вовлечением в спаечный конгломерат смежных органов лапароскопическая интраоперационная эхография четко определяет объем хирургического вмешательства, обеспечивает его безопасность, сохраняет придатки у молодых женщин с нереализованной репродуктивной функцией.

Ключевые слова: интраоперационная эхография, лапароскопическая эхография, спаечный процесс в малом тазу, гидросальпинкс.

По данным литературы [2], трубно-перитонеальные факторы бесплодия выявлены у 35—70% пациенток с нарушением генеративной функции. При первичном бесплодии частота поражения маточных труб колеблется от 29,5 до 70%, при вторичном — от 42 до 83%.

Анализ эффективности восстановления репродуктивной функции у данного контингента больных указывает на несомненную пользу хирургических методов лечения, наиболее перспективным из которых является лапароскопия [1, 3, 4, 9]. Имеются данные, что сальпингэктомия негативно влияет на кровоснабжение яичника. Однако не каждая женщина с гидросальпинксом должна подвергнуться тубэктомии, поскольку в большинстве случаев маточные трубы можно восстановить. Реконструктивные операции на маточных трубах должны быть предпочтительны, так как метод дает альтернативную возможность достижения беременности естественным путем, не прибегая к методам вспомогательных репродуктивных технологий.

Некоторые авторы [6—8] считают, что разумно выполнить фимбриопластику и сальпингостомию и по прошествии определенного времени при отсутствии беременности в естественном цикле можно рекомендовать проведение программы ЭКО.

В пользу сальпингостомии свидетельствуют исследования, проведенные для выявления рецидива гидросальпинкса после сальпингонеостомии, показавшие, что у 70% женщин наблюдается рецидив, у 2,5% внематочная беременность, у 5% маточная беременность [5].

Цель исследования — разработать способ адекватного оперативного вмешательства на маточных трубах с применением лапароскопической эхографии (ЛЭ) при гидросальпинксах у женщин с трубно-перитонеальным бесплодием.

МАТЕРИАЛ И МЕТОДЫ

В основную группу включены 20 женщин с гидросальпинксом и трубно-перитонеальным бесплодием, которых оперировали с применением ЛЭ. Критериями исключения явилось наличие объемных образований малого таза больших размеров (киста яичника, миома матки — более 3 см), эндокринных форм бесплодия, иммунного бесплодия, мужского фактора бесплодия и аномалий развития половых органов и наличие в анамнезе лапаротомии на репродуктивных органах.

Контрольную группу составили 11 женщин с гидросальпинксом и трубно-перитонеальным бесплодием, оперированных без применения ЛЭ. Для оценки эффективности применения ЛЭ относительно частоты наступления беременности данные, полученные у пациенток контрольной группы, использовали для сравнения с таковыми у пациенток основной группы.

Методы исследования включали общеклинические, эхографические, рентгенологические, эндоскопические.

Традиционное эхографическое исследование осуществляли всем пациенткам при помощи ультразвуковых приборов фирмы «Aloka» SSD-2000, «Siemens Sienna», «Elegra и Prima» (Германия) с использованием трансвагинального и трансабдоминального (при необходимости) датчиков частотой 6,0 и 5,0 МГц соответственно.

Эффективность дооперационной трансвагинальной эхографии (ТВЭ) в отношении обнаружения гидросальпинкса при первичном и вторичном трубно-перитонеальном бесплодии оценена у 31 пациентки основной и контрольной групп, а эффективность ЛЭ — у 20 пациенток основной группы. При интраоперационной ТВЭ использовали конвексный датчик частотой 5,0 и 6,5 МГц. При ЛЭ применяли линейный датчик частотой 7,5 МГц, обеспечивающий оптимальную глубину зондирования 6—8 см. Диаметр датчика — 10 мм, длина — 45 см. При мно-

e-mail: haik8@mail.ru

жественных образованиях в малом тазу после разделения спаек, а также при контрольном исследовании применяли лапароскопический датчик. Для полноценного полипозиционного исследования использовали лапароскопической датчик, имеющий управляемый рабочий конец, позволяющий проводить сканирование в двух плоскостях.

При интраоперационной эхографии в брюшную полость пациентки вводили 400—600 мл изотонического раствора натрия хлорида. При этом руководствовались тем, что использование жидкостной среды и орошение поверхности органов улучшают контакт между исследуемым объектом и лапароскопическим ультразвуковым датчиком, что повышает качество изображения.

Продолжительность интраоперационного эхографического исследования варьировала от 3 до 13 мин (в среднем 4±1,3 мин). Лапароскопию выполняли у 31 больной по общепринятой методике, использовали лапароскопы фирмы «Karl Storz» (Германия), «Olympus» (Япония). В послеоперационном периоде осуществляли эхографический мониторинг заживления операционной раны, которое оценивали по уменьшению размеров (толщина, просвет) маточных труб (при гидросальпинксах) и кровотока в зоне оперативного вмешательства. Дооперационная эхография включала: обследование больных при поступлении в стационар, непосредственно перед операцией, интраоперационно, после хирургического вмешательства на 1, 3 , 7 и 14-е сутки, ежемесячно в течение 6 мес.

РЕЗУЛЬТАТЫ ИССЛЕДОВАНИЯ

Возраст обследованных женщин не различался между исследуемыми группами и колебался от 21 года до 35 лет, составляя в среднем 30,8±0,6 года. На момент обследования все женщины имели регулярный менструальный цикл. Средняя продолжительность бесплодия у обследуемых женщин варьировала от 1 года до 10 лет и составила в среднем 5,7±0,7 года. Первичным бесплодием страдали 14 (45,2%) пациенток, вторичным — 17 (54,8%). Следует отметить, что все женщины в исследуемых группах перенесли хронический сальпингоофорит в основном хламидийной и уреаплазменной этиологии. Перенесенные гинекологические заболевания и операции в исследуемых группах представлены в таблице.

Основная группа: по данным *гистеросальпингографии,* у 3 (15%) пациенток на рентгенограммах выявлялся односторонний гидросальпинкс, у 5 (25%) — двусторонний гидросальпинкс.

По данным ТВЭ, у всех женщин основной группы обнаружен спаечный процесс в малом тазу 3—4-й степени. Односторонний гидросальпинкс выявлен у 11 (55%) женщин, двусторонний гидросальпинкс — у 4 (20%).

Выполненные нами исследования позволили выявить следующие наиболее характерные ультразвуковые признаки гидросальпинкса:

1) расширение просвета маточной трубы за счет анэхогенного жидкостного содержимого (воспалительный экссудат);

2) веретенообразное однокамерное или многокамерное образование с тонкой капсулой и гипоэхогенным или анэхогенным жидкостным содержимым;

3) при небольших размерах гидросальпинкса довольно четко визуализируются практически все отделы маточной трубы, в частности фимбриальный;

4) у большинства пациенток гидросальпинкс визуализировался в нижних отделах малого таза, так как содержащий жидкость участок маточной трубы

Таблица. **Клиническая характеристика пациенток в исследуемых группах**

Признак	Основная группа (n=20)		Контрольная группа (n=11)		Всего (n=31)	
	абс.	%	абс.	%	абс.	%
Первичное бесплодие	9	45	5	45,5	14	45,2
Вторичное бесплодие	11	55	6	54,5	17	54,8
Хронический аднексит	20	100	11	100	31	100
Уреаплазмоз	11	55	6	54,5	17	54,8
Хламидиоз	15	75	8	72,7	23	74,2
Микоплазмоз	3	15	1	9,1	4	12,9
Герпетическая инфекция	1	5	1	9,1	2	6,5
Папилломавирусная инфекция	2	10	1	9,1	3	9,7
Кандидоз	2	10	1	9,1	3	9,7
Гарднереллез	1	5	1	9,1	2	6,5
Эктопия шейки матки	4	20	1	9,1	5	16,2
Перенесенные операции						
Аппендэктомия	6	30	2	18,2	8	25,8
Искусственный аборт	6	30	5	45,5	11	35,5
Лапароскопия (разделение спаек в малом тазу)	4	20	2	18,2	6	19,4

Примечание. p>0,05 статистически значимых различий между группами не обнаружено.

под действием силы тяжести заполняющего его экссудата обычно опускается вниз.

Согласно результатам *лапароскопии,* спаечный процесс 3—4-й степени с образованием одностороннего или двустороннего гидросальпинкса обнаружен у всех пациенток.

Односторонний гидросальпинкс выявлен у 8 (40%) женщин, двусторонний — у 12 (60%).

Сопутствующая бесплодию гинекологическая патология, такая как субсерозная миома матки небольших размеров, обнаружена у 4 (20%) пациенток, параовариальная киста небольших размеров — у 5 (25%).

Всем пациенткам произведен сальпингоовариолизис, сальпингостомия, фимбриопластика. Учитывая высокую частоту рецидива гидросальпинкса после сальпингонеостомии, мы не прибегали к данному виду оперативного вмешательства.

Односторонняя тубэктомия произведена 4 (20%) пациенткам: в том числе у 3 по поводу двустороннего и у 1 — одностороннего гидросальпинкса.

В связи с сопутствующей гинекологической патологией, помимо сальпингоовариолизиса, сальпингостомии и фимбриопластики, дополнительно выполнены миомэктомия без вскрытия полости матки — у 4 (20%) женщин, удаление параовариальной кисты — у 5 (25%).

Для улучшения визуализации маточных труб полость малого таза заполняли стерильным изотоническим раствором натрия хлорида с таким расчетом, чтобы весь обследуемый орган погрузился в жидкость. В то же время в полости матки и просвете маточных труб при гистероскопии, хромогидротубации всегда присутствует жидкость (физиологический раствор или контрастное вещество), образующая второе контрастирующее акустическое окно. Таким образом, при ультразвуковом исследовании маточные трубы оказываются между двумя жидкими средами, обладающими свойствами контрастирующих акустических окон, что значительно улучшает звукопроводимость, качество визуализации и, в целом, информативность способа.

По нашим данным, двойное контрастирование при проведении эхографии во время хирургических вмешательств на маточных трубах значительно повышает эффективность проводимой операции, т.е. позволяет точно дифференцировать характер патологического процесса, выявить, уточнить нозологию, локализацию, границы и характер патологического образования, определить адекватный метод хирургического вмешательства и визуализировать все отделы маточных труб, тем самым сохраняя маточные трубы.

ЛЭ маточных труб произведена всем женщинам основной группы. Выполненные нами исследования показали, что при ультразвуковом исследовании гидросальпинкс визуализируется в виде веретенообразного образования с тонкой капсулой и гипоэхогенным или анэхогенным содержимым, а в нем определяются фимбриальный отдел и фимбрии (рис. 1). Длина гидросальпинксов колебалась от 5 до 10 см (в среднем составила 8±0,5 см) поперечный размер — от 1 до 3 см (в среднем 2±0,5 см). При небольших размерах гидросальпинкса довольно четко визуализируются практически все отделы маточной трубы, а также фимбрии. В 11 случаях гидросальпинкс был небольших размеров с незначительным содержимым в маточной трубе.

При гидросальпинксах после разделения спаек и мобилизации маточной трубы, с учетом извитой, отечной структуры, при данной патологии целью ЛЭ было отслеживание хода маточной трубы по находящемуся в ней гипоэхогенному или анэхогенному содержимому до фимбриального отдела с визуализацией фимбрий, определение места для проведения сальпингостомии в анатомически правильном месте, без повреждения стенок маточной трубы. ЛЭ обеспечи-

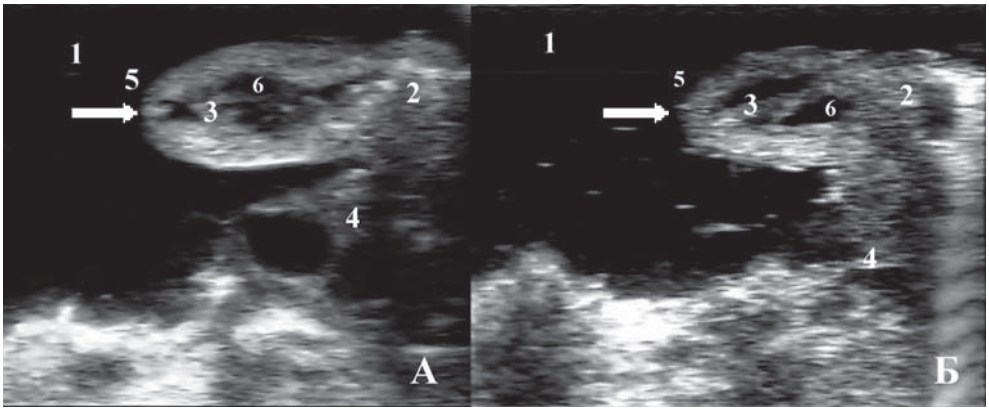

Рис. 1. **Гидросальпинкс. А, Б — лапароскопическая эхография.**

1 — жидкая среда в полости малого таза; 2 — маточная труба; 3 — фимбрии; 4 — яичник; 5 — место для сальпингостомии; 6 — содержимое маточной трубы после гистероскопии или хромогидротубации.

ла возможность произвести сальпингостомию, а не сальпингонеостомию у 19 (95%) женщин с гидросальпинксами. Перед односторонней тубэктомией всем 4 женщинам была произведена ЛЭ по вышеописанной методике, сальпингостомия с оценкой состояния фимбрий и слизистой маточной трубы. В связи с деструктивно-воспалительными изменениями в фимбриальном отделе, отсутствием фимбрий и окклюзией маточной трубы, по данным ЛЭ, было принято решение об удалении маточной трубы. В 2 случаях произведена резекция фимбрально-ампулярного отдела маточной трубы при больших размерах гидросальпинкса с дальнейшим формированием нового фимбриального отдела с сохранением протяженности маточной трубы не менее 5 см.

Контрольная группа: по данным *гистеросальпингографии,* у 2 (18,2%) пациенток на рентгенограммах выявлялся односторонний гидросальпинкс, у 1 (9,1%) — двусторонний.

По данным ТВЭ, у всех женщин основной группы обнаружен спаечный процесс в малом тазу 3—4-й степени. Односторонний гидросальпинкс выявлен у 6 (54,5%) женщин, а двусторонний гидросальпинкс — у 4 (36,4%).

Согласно результатам *лапароскопии,* спаечный процесс 3—4-й степени с образованием одностороннего или двустороннего гидросальпинкса обнаружен у всех пациенток. Односторонний гидросальпинкс выявлен у 5 (45,5%) женщин, двусторонний гидросальпинкс — у 6 (54,5%).

Сопутствующая бесплодию гинекологическая патология, такая как субсерозная миома матки небольших размеров, обнаружена у 2 (18,2%) пациенток, наружный генитальный эндометриоз — у 2 (18,2%), серозная цистаденома небольших размеров — у 1 (9,1%).

Всем пациенткам произведен сальпингоовариолизис, сальпингостомия, фимбриопластики без применения ЛЭ маточных труб. Односторонняя тубэктомия произведена 2 (18,2%) пациенткам по поводу двустороннего и одностороннего гидросальпинкса (по одному случаю соответственно). В связи с сопутствующей гинекологической патологией, помимо сальпингоовариолизиса, сальпингостомии и фимбриопластики, дополнительно выполнены: миомэктомия без вскрытия полости матки у 2 (18,2%) женщин, цистэктомия у 1 (9,1%) и коагуляция очагов эндометриоза у 2 (18,2%).

Анализ *сравнительных данных* ТВЭ и ЛС в выявлении гидросальпинкса показал, что ложноположительный результат был получен у 3 (2,3%) женщин. У 2 женщин две сливающиеся параовариальные кисты были приняты за гидросальпинкс, а в 1 случае параовариальная киста сочеталась с гидросальпинксом контралатеральной стороны. Ложноотрицательный результат получен в 18 случаях — у 12 (38,7%) женщин. Как выяснилось, при лапароскопии причиной ложноотрицательных результатов были небольшие размеры гидросальпинкса и незначительное количество жидкости в маточной трубе, которая не визуализируется при ТВЭ. Двусторонние гидросальпинксы небольших размеров не были диагностированы у 6 (19,4%) пациенток, односторонние не были выявлены у 2 (6,5%), а у 4 (12,9%) диагностирован односторонний гидросальпинкс, в то время как при лапароскопии выявлен двусторонний.

При ТВЭ чувствительность диагностики гидросальпинкса составила 76,6%, специфичность — 78,6%, прогностическая ценность положительного результата — 95,2%, прогностическая ценность отрицательного результата — 37,9%, диагностическая точность — 76,2% (рис. 2).

У женщин с гидросальпинксами в послеоперационном периоде проводили мониторинг за восстановлением маточной трубы. Анализ мониторинга показал, что на первые сутки толщина маточных труб составила от 1,2 до 1,8 см, в среднем 1,45±0,05 см (рис. 3). На 3-й 7-е сутки наблюдения существенных изменений в уменьшении толщины маточных труб не выявлено. На 14-е сутки после оперативного вмешательства толщина маточных труб прогрессивно уменьшалась, составляя от 0,5 до 1,0 см, в среднем составила 0,74±0,04 см, а через 1 мес маточная труба не визуализировалась. Ультразвуковой мониторинг послеоперационного периода в основной группе не выявил рецидивов гидросальпинкса, а у женщин контрольной группы выявлен рецидив в 3 (27,3%) из 11 случаев.

Таким образом, после оперативного вмешательства с применением ЛЭ на маточных трубах при гидросальпинксах уже на 14-е сутки, по данным ТВЭ, отмечается уменьшение толщины маточной трубы, а через 1 мес маточная труба не визуализируется.

В течение 1,5—2 лет проведено наблюдение за больными в послеоперационный период с целью выявления частоты наступления беременности в исследуемых группах. Беременность наступила у 4 (20%) женщин в основной групе и завершилась срочными родами, а у женщин с гидросальпинксами беременность не наступила ни в одном случае.

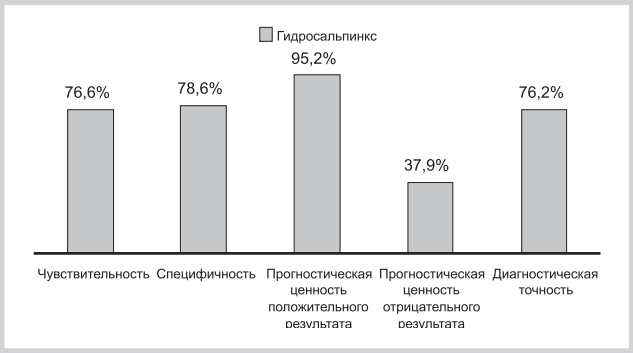

Рис. 2. **Диагностическая информативность ТВЭ в диагностике гидросальпинкса.**

ОБСУЖДЕНИЕ

Таким образом, диагностическая точность ТВЭ в выявлении гидросальпинкса составила 76,2%. Анализ ложноотрицательных результатов показал, что гидросальпинкс остается не диагностированным при ТВЭ, когда имеется расширение просвета маточной трубы до 0,3 см и отсутствует достаточное количество жидкостного содержимого в просвете маточной трубы.

Как показали наши исследования, у женщин, оперированных с применением интраоперационной ЛЭ при гидросальпинксах, беременность наступила у 4 (20%) пациенток, а в группе без применения ЛЭ — ни в одном случае. Таким образом, у женщин, оперированных с применением до- и интраоперационной эхографии при гидросальпинксах и выраженном спаечном процессе, метод позволил избежать рецидива заболевания, достичь беременности в 20% случаев, а при отсутствии беременности нет необходимости в дополнительной оперативной подготовке для применения вспомогательных репродуктивных технологий.

Следует отметить, что в отличие от традиционной дооперационной ТВЭ лапароскопическая эхография более информативна при обнаружении тубоовариальных образований, особенно после разделения спаек, когда улучшается визуализация исследуемого объекта. ЛЭ имеет существенные преимущества в диагностике гидросальпинкса, определении фимбрального отдела и при его дифференциации с образованиями овариального происхождения.

Гидросальпинкс значительно чаще располагается кзади от матки и имеет связь с ее трубным углом, а при спаечном процессе в малом тазу определяются гиперэхогенные включения в виде точек по периферии яичников, нетипичное расположение яичника в малом тазу, фиксированное положение яичника при вталкивании трансвагинального эхографического датчика. Интраоперационную эхографию после опорожнения гидросальпинкса, разделения спаек можно рассматривать в качестве контрольного метода для осмотра яичника с целью исключения или подтверждения наличия в нем жидкостного образования, особенно когда яичник не визуализируется до операции или расположен высоко в недоступной локализации для ТВЭ. При этом ЛЭ дает возможность исследовать маточные трубы на всем протяжении до маточного угла, определить локализацию фимбриального отдела, что часто невозможно при до- и интраоперационной ТВЭ при наличии выраженного спаечного процесса.

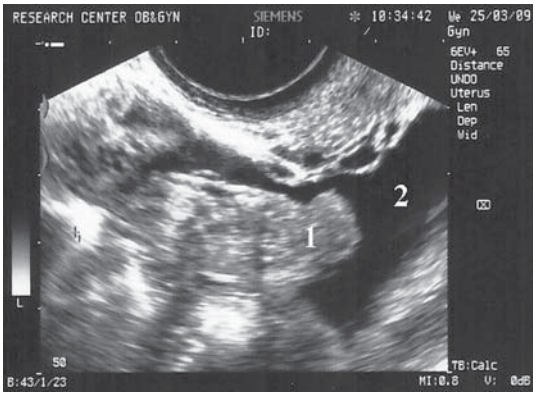

Рис. 3. **Маточная труба в 1-е сутки после сальпингостомии (эхограмма).**

1 — маточная труба; 2 — жидкость в позадиматочном пространстве.

При выраженном спаечном процессе и гидросальпинксах ЛЭ дает возможность точно определить фимбриальный отдел маточной трубы и выполнить адекватное хирургическое вмешательство — сальпингостомию.

Результаты выполненных исследований показали, что при гидросальпинксах в сочетании с выраженными спайками и с вовлечением в спаечный конгломерат смежных органов интраоперационная эхография позволяет более четко определить объем хирургического вмешательства, обеспечить его безопасность, а также сохранить придатки у молодых женщин с нереализованной репродуктивной функцией. Возможность лучшей ориентации в условиях выраженных анатомических изменений является бесспорным преимуществом данного диагностического метода, успешное применение которого позволяет значительно снизить риск травматизации репродуктивных органов и отдельных анатомических структур малого таза.

ЛИТЕРАТУРА

1. *Ищенко А.И.* Новые технологии и малоинвазивная хирургия в гинекологии.М:ГЭОТАР-МЕД 2004;88—90.
2. *Кулаков В.И.* Бесплодный брак. М: ГЭОТАР-Медиа 2005;616.
3. *Кулаков В.И.* Оперативная гинекология — хирургические энергии. М: Медицина:Антидор 2000;585—819.
4. *Кулаков В.И., Корнеева И.Е.* Современные подходы к диагностике и лечению женского бесплодия. Акуш и гин 2002;2:56—60.
5. *Bayrak A., Harp D., Saadat P. et al.* Recurrence of hydrosalpinges after cuff neosalpingostomy in a poor prognosis population. J Ass Reprod Genet 2006;23:6:285—288.
6. *Bontis J., Theodorodis T.* Laparoscopic management of hydrosalpinx. Ann N Y Acad Sci 2006;1092:199—210.
7. *Coughlan C., Li T.C.* Surgical management of tubal disease and infertility. Obstet Gynaecol Reprod Med 2008;19:4:98—105.
8. *Schippert G., Bassler C., Soergel P. et al.* Reconstructive, organ-preserving microsurgery in tubal infertility: Still an alternative to in vitro fertilization. Fertil Steril 2010;93:4:1359—1361.
9. *Lavy Y., Lev-Sagie A., Holtzer H. et al.* Should laparoscopy be a mandatory component of the infertility evaluation in infertile women with normal hysterosalpingogram or suspected unilateral distal tubal pathology? Eur J Obstet Gynecol Reprod Biol 2004;114:1:64—68.